


بِسْمِ اللَّهِ الرَّحْمَنِ الرَّحِيمِ

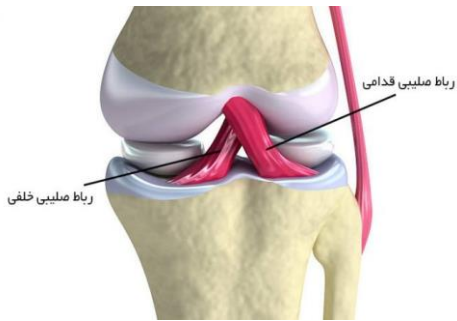
## اسم حرکات بدنسازی

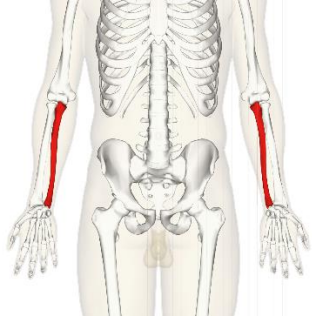
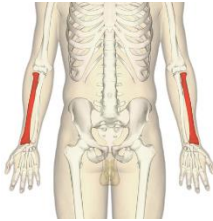
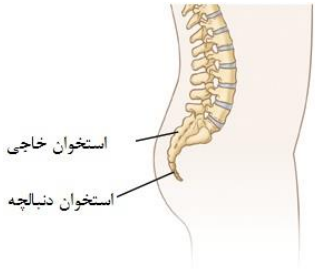

اسم عضلات به لاتین

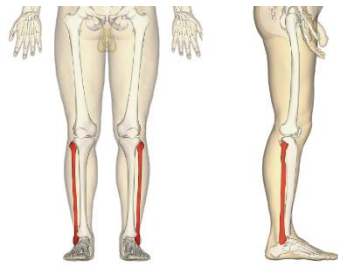


مؤلف: ابوالفضل زاهدی

فارسی	اصطلاح لاتین
استخوان	Bone
مفصل	Joint
کشکک	patella
زانو	knee
ران	(thigh)Femur
لگن	pelvic
مچ پا	ankle
ستون فقرات کمری	Lumbar spine
ستون فقرات پستی	Thoracic spine
ستون فقرات گردن	cervical spine
منیسک زانو	meniscus
	
بازو	humerus
ساعد	forearm

vertebrae	مه‌ره
Scapula	کتف
Ligament	رباط
Tendon	تاندون
cruciate ligament	رباط صلیبی
anterior cruciate ligament	رباط صلیبی قدامی 
posterior cruciate ligament	رباط صلیبی خلفی
Fascia	فاشیا یا نیام
wrist	مچ دست
rib	دنده
elbow	آرنج
groin	داخل ران
limbs	اندام‌ها
neck	گردن
trunk	تنه
feet	پاها

<p>ulna</p>	<p>زندزیرین یا زنداسفل یا اولنا</p> 
<p>radius</p>	<p>زندزیرین یا زنداعلا یا رادیوس</p> 
<p>sacrum</p>	<p>خاجی</p> 
<p>coccyx</p>	<p>دنبالچه</p>
<p>clavicle</p>	<p>ترقوه</p>
<p>sternum</p>	<p>جناغ</p>
<p>tibia</p>	<p>درشت نی</p> 

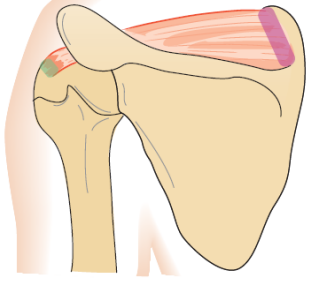
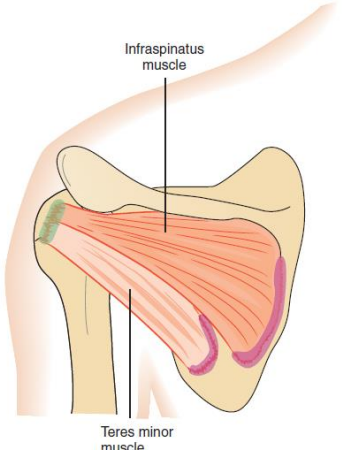
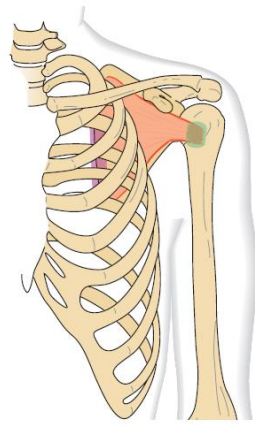
fibula	نازک نی	
lung	ریه	
Stomach	معدہ	
nerves	اعصاب	
kidney	کلیه	
liver	کبد	
heart	قلب	
Pancreas	لوزالمعدہ یا پانکراس	

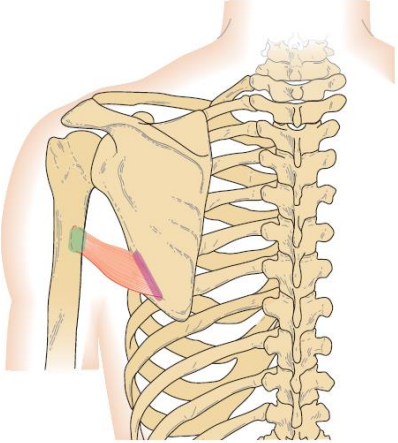
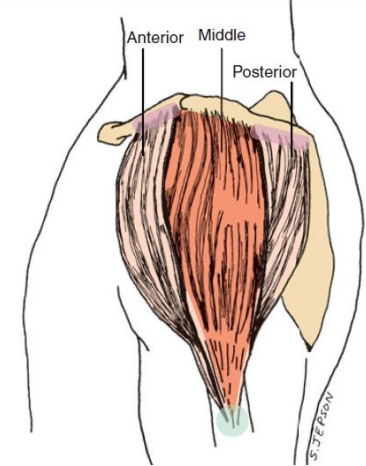
واژه نامه عضلات بدن

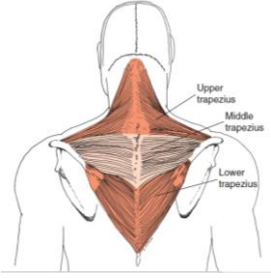
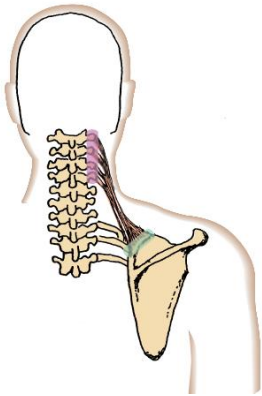
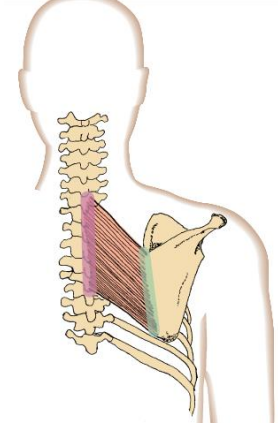
اصطلاح لاتین	فارسی
muscle	عضله
quadriceps	چهارسرران (شامل عضلات راست رانی، پهن داخلی، پهن میانی و پهن خارجی است)

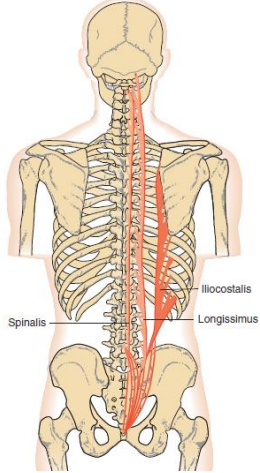
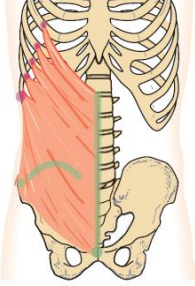
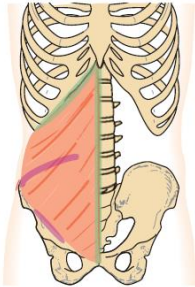
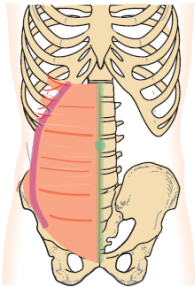
	
rectus femoris	<p>راست رانی</p> 
vastus medialis	پهن داخلی
vastus lateralis	پهن خارجی
vastus intermedius	پهن میانی
hamstring	<p>همسترینگ</p> 
semimembranosus	نیم غشایی
semitendinosus	نیم وتری

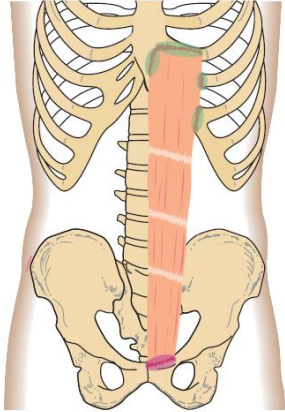
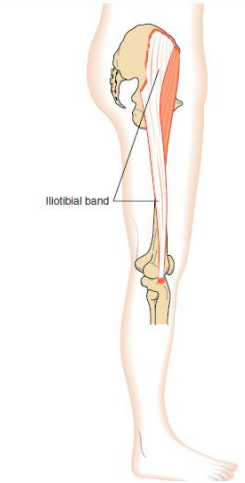
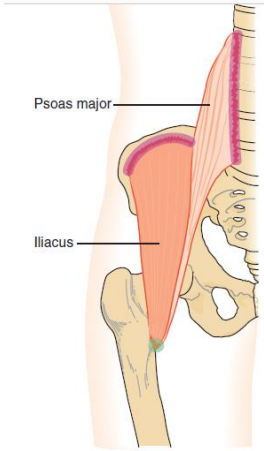
biceps femoris	دوسرانی
gastrocnemius	دوقلو 
Soleus	نعلی 
rotator cuff	روتیتور کاف (شامل عضلات فوق خاری، تحت خاری، گرد کوچک و تحت کتفی) 
supraspinatus	فوق خاری

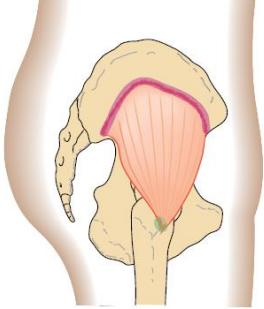
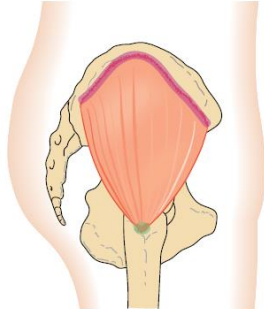

	
<p>infraspinatus</p>	<p>تحت خاری</p>
<p>teres minor</p>	<p>گرد کوچک</p>
	<p>تحت خاری و گرد کوچک</p> 
<p>subscapularis</p>	<p>تحت کتفی</p> 



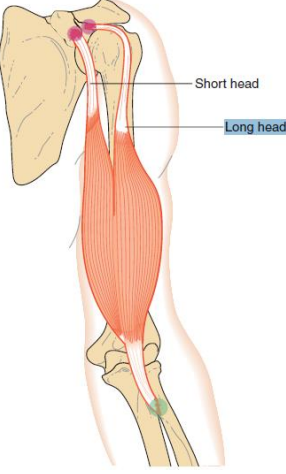
<p>teres major</p>	<p>گردبزرگ</p> 
<p>deltoid</p>	<p>دلتوئید</p> 
<p>anterior deltoid</p>	<p>دلتوئید قدامی</p>
<p>lateral deltoid</p>	<p>دلتوئید میانی</p>
<p>posterior deltoid</p>	<p>دلتوئید خلفی</p>
<p>trapezius</p>	<p>ذوزنقه</p>

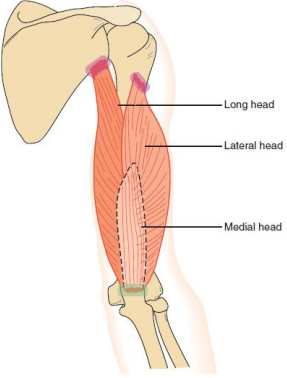
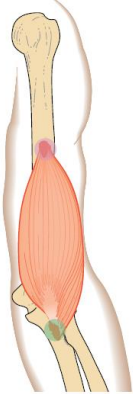
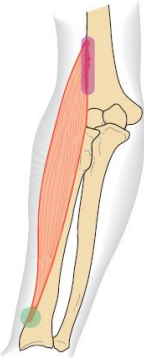
	
<p>Levator scapulae</p>	<p>گوشه ای یا بالابرنده کتف</p> 
<p>rhomboideus</p>	<p>متوازی الاضلاع</p> 
<p>erector spinae</p>	<p>راست کننده ستون فقرات</p>

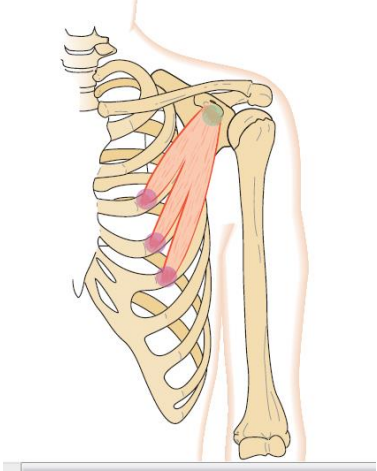

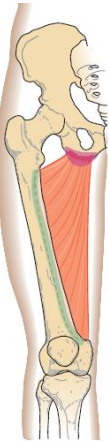
	
<p>external oblique</p>	<p>مورب خارجی</p> 
<p>internal oblique</p>	<p>مورب داخلی</p> 
<p>transverse abdominis</p>	<p>عرضی شکمی</p> 

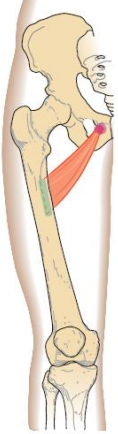
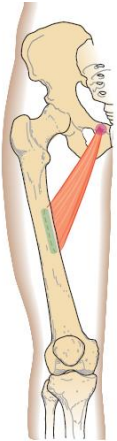
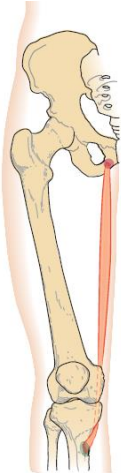
<p>rectus abdominis</p>	<p>راست شکمی</p> 
<p>tensor fasciae latae</p>	<p>کشنده پهن نیام</p> 
<p>iliopsoas</p>	<p>سوئز خاصره ای</p> 
<p>gluteus minimus</p>	<p>سرینی کوچک</p>

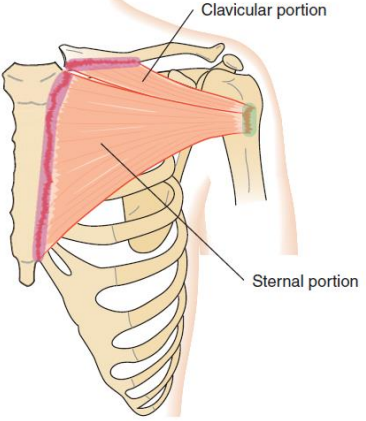
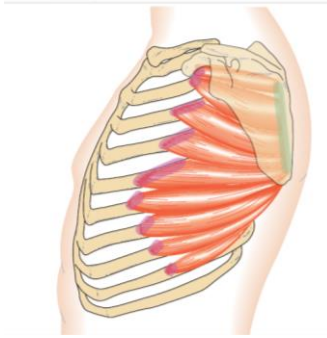
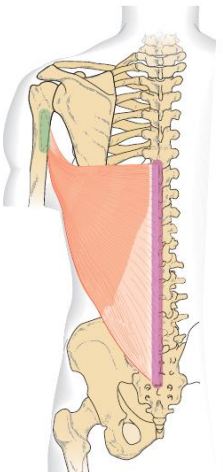
	
<p>gluteus medius</p>	<p>سرینی میانی</p> 
<p>gluteus maximus</p>	<p>سرینی بزرگ</p> 
<p>sartorius</p>	<p>خیاطه</p>


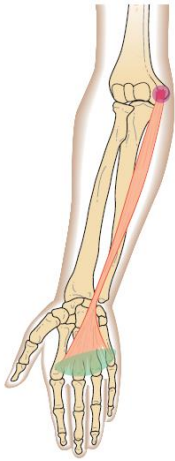
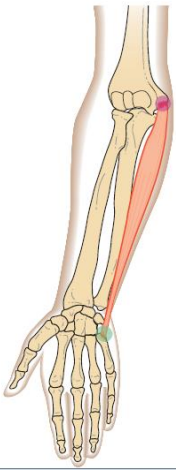
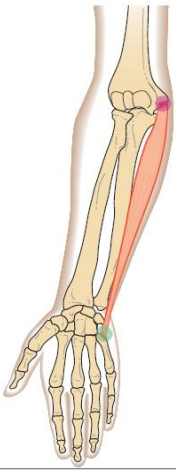
	
<p>tibialis anterior</p>	<p>ساقی قدامی</p> 
<p>biceps brachii</p>	<p>دوسربازویی</p> 
<p>triceps brachii</p>	<p>سه سربازویی</p>

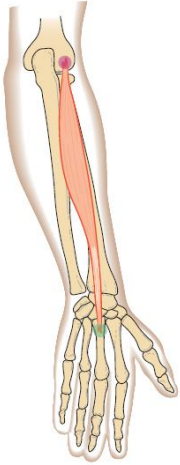
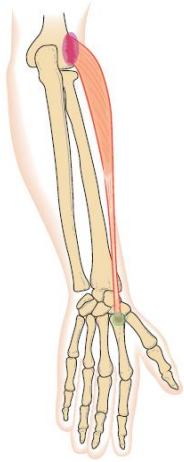
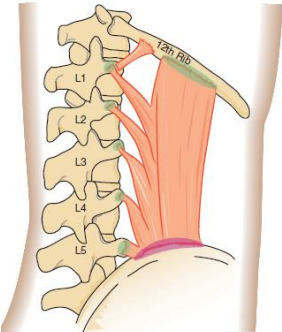
	
<p>brachialis</p>	<p>بازویی قدامی</p> 
<p>brachioradialis</p>	<p>بازویی زنداعلائی</p> 
<p>Pectoralis minor</p>	<p>سینه ای کوچک</p>

	
<p>pectineus</p>	<p>شانه ای</p> 
<p>adductor magnus</p>	<p>نزدیک کننده بزرگ</p> 
<p>adductor brevis</p>	<p>نزدیک کننده کوتاه</p>

	
<p>adductor longus</p>	<p>نزدیک کننده طویل</p> 
	<p>راست داخلی</p> 
<p>pectoralis major</p>	<p>سینه ای بزرگ</p>

	 <p>Clavicular portion</p> <p>Sternal portion</p>
<p>serratus anterior</p>	<p>دندانه ای قدامی</p> 
	<p>پشتی بزرگ</p> 
<p>flexor carpi radialis</p>	<p>زنداعلايي قدامی</p>

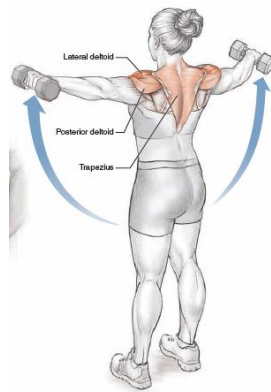
	
<p>palmaris longus</p>	<p>کف دستی طویل</p> 
<p>flexor carpi ulnaris</p>	<p>زنداسفلی قدامی</p> 
<p>extensor carpi radialis brevis</p>	<p>بازکننده میچ دستی کوتاه</p> 

	
<p>extensor carpi radialis longus</p>	<p>بازکننده مچ دستی طویل</p> 
<p>quadratus lumborum</p>	<p>مربع کمری</p> 

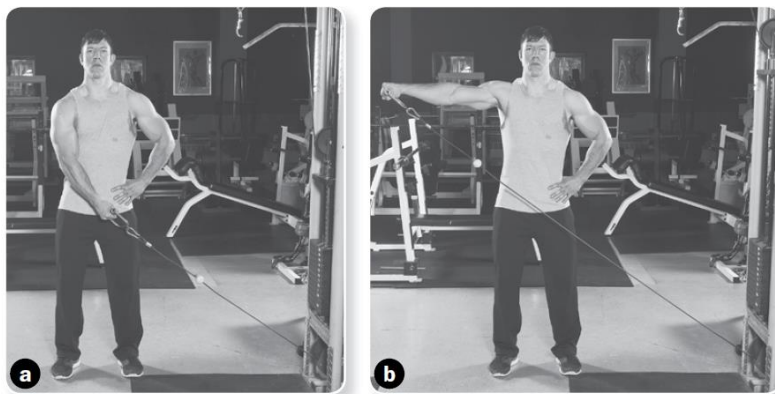
واژه نامه حرکات اصلاحی

scoliosis	اسکولیوز یا انحنای جانبی ستون فقرات
kyphosis	کایفوز
Lordosis	کمرگود
pes plantus	کف پای صاف
Genu valgum	زانوی ضربدری
Genu varum	زانوی پرانتری
forward head	سر به جلو
winged scapula	کتف بالدار
Genu recurvatum	زانوی عقب رفته

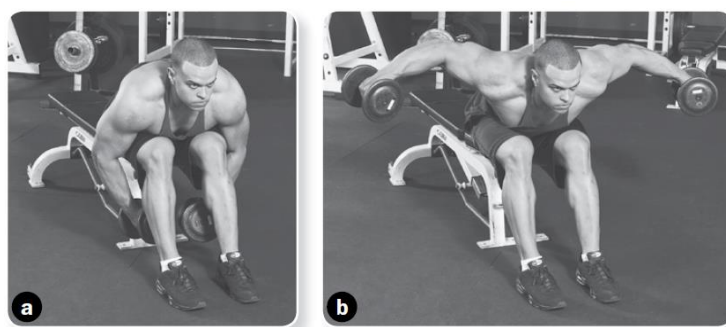
نشر از جانب ایستاده با دمبل (Dumbbell Standing Lateral Raise)



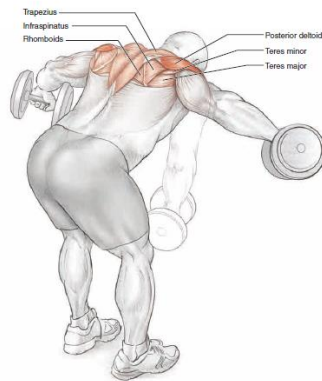
نشر از جانب با سیمکش (Cable Lateral Raise)




نشر خم دمبل در حالت نشسته (Dumbbell Seated Bent-Over Raise)



نشر خم دمبل ایستاده (Dumbbell Bent-Over Raise)




فلای معکوس دستگاه (Machine Rear Delt Fly)




کشیدن طناب به سمت صورت یا فیس پول با طناب سیمکش (Rope Face Pull)




نشر از جلو با سیمکش (Cable Front Raise)



نشر از جانب دمبل در حالت پلانک پهلو (Side Plank to Dumbbell Lateral Raise)



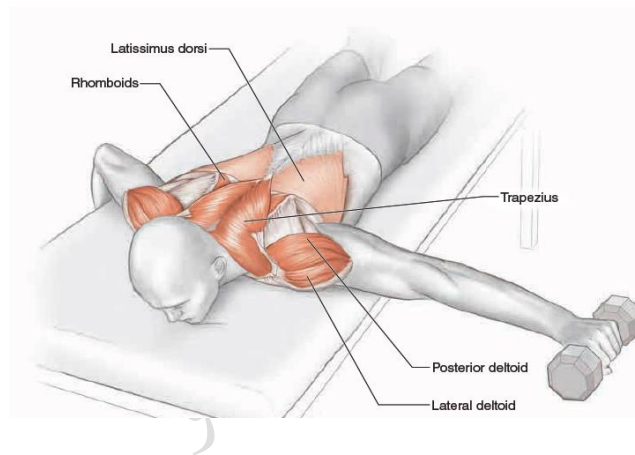
تمرین قوطی خالی (Empty can)




تمرین قوطی پر (Full can)




دور کردن افقی درازکش با دمبل




فلای معکوس سیمکش (Cable Reverse Fly)



پرس آرنولدی (Arnold Press)



پارویی عمودی هالتر (کول هالتر) (Barbell upright Row)



پارویی عمودی سیمکش (Cable upright Row)

